13

REVUE
DE CHIRURGIE

PARAISSANT TOUS LES MOIS

DIRECTEURS : MM.

OLLIER
Professeur de clinique chirurgicale
à la Faculté de médecine
de Lyon.

VERNEUIL
Professeur de clinique chirurgicale
à la Faculté de médecine
de Paris.

RÉDACTEURS EN CHEF : MM.

NICAISE
Professeur agrégé
à la Faculté de médecine de Paris,
Chirurgien de l'hôpital Laënnec.

ET

F. TERRIER
Professeur agrégé
à la Faculté de médecine de Paris,
Chirurgien de la Salpêtrière.

EXTRAIT

Ollier. La Resection du coude

PARIS
LIBRAIRIE GERMER BAILLIERE ET Cie
108, BOULEVARD SAINT-GERMAIN
Au coin de la rue Hautefeuille

1882

Avec les compliments de l'auteur

Ollier

DE LA RÉSECTION DU COUDE

DÉMONSTRATION ANATOMIQUE DE LA RECONSTITUTION D'UNE ARTICULATION NOUVELLE APRÈS LA RÉSECTION SOUS-PÉRIOSTÉE

Par M. OLLIER

Les 18 et 19 avril derniers, j'ai présenté à l'Académie de médecine et à la Société de chirurgie une pièce anatomique qui a quelque intérêt pour la question des résections sous-périostées. Cette méthode opératoire, si longtemps discutée, est aujourd'hui acceptée en principe par tous les chirurgiens qui pratiquent des résections; mais tous n'en ont pas obtenu les mêmes résultats, soit qu'ils se soient contentés d'accepter le principe de la méthode, sans se rendre bien compte de la manière dont on doit l'exécuter, soit qu'ils aient eu affaire à des cas peu favorables pour la reconstitution régulière d'une articulation nouvelle. Malgré toutes les descriptions que j'ai données du manuel opératoire de ces résections depuis 1858, malgré les démonstrations publiques que j'ai pu en faire, on a appelé souvent résections sous-périostées des opérations dans lesquelles on avait gratté un peu de périoste et où l'on croyait, par cela même s'être mis dans les conditions propres à faire reconstituer un véritable ginglyme.

Pour obtenir ce résultat, que j'ai depuis longtemps annoncé et dont je multiplie chaque jour les exemples, il faut procéder autrement et conserver la totalité de la gaine périostéo-capsulaire, c'est-à-dire non seulement le périoste des extrémités osseuses enlevées, mais la capsule et les ligaments qui s'y insèrent et ne font qu'un avec lui.

En ouvrant cette gaine par l'incision brisée externe et postérieure, on ne coupe aucun muscle, aucun tendon; on pénètre dans l'articulation, et l'on énuclée les os de la gaine fibreuse qui les contient et les unit l'un à l'autre. On les dépouille ainsi, non seulement sans léser aucun des organes qui les entourent, mais en conservant toutes les insertions tendineuses et ligamenteuses qui sont la condition indispensable du rétablissement de l'articulation nouvelle sur le type physiologique de l'articulation enlevée.

La pièce que j'ai présentée à l'Académie était une démonstration aussi nette que possible de la reconstitution d'une articulation ginglymoïdales; les lecteurs de la *Revue* pourront en juger par les dessins qui accompagnent la description de la pièce. Le fond de ce mémoire n'est autre que ma communication à l'Académie; mais je l'ai modifiée sur plusieurs points et complétée sous d'autres, et en particulier sous le rapport de la description de la nouvelle articulation. J'ai en outre depuis lors pratiqué sept nouvelles résections du coude, ce qui porte à 113 le nombre de cas qui me sont personnels.

§ 1er.

Résultats généraux de 113 cas de résection du coude. Peu de gravité de cette opération. — Le 13 août 1872, j'ai communiqué à l'Académie les résultats de mes quarante-sept premières résections du coude. Depuis lors, j'ai pratiqué soixante-six fois cette opération, ce qui fait un total de cent treize observations qui me serviront à fournir la démonstration de plusieurs propositions relatives à cette résection.

Un des inconvénients des longues statistiques, c'est de porter sur des faits disparates, puisés à des sources diverses et par cela même difficilement comparables. Le dépouillement des séries intégrales, provenant de la même source, permet de tirer des conclusions plus justes et, par cela même, plus applicables à la solution des importants problèmes que soulève la pratique de la chirurgie conservatrice.

Ce chiffre de cent treize résections pratiquées par un seul opérateur paraîtra peut-être excessif aux chirurgiens qui ont conservé, à l'égard de cette opération, le souvenir des anciennes statistiques, qui accusaient une mortalité de 30 pour 100; et cependant je dois dire que, si j'avais un regret au sujet des malades atteints d'affection du coude que j'ai eu à traiter, ce serait de ne les avoir pas fait profiter en plus grand nombre des avantages de cette opération conservatrice, pratiquée pour la première fois, depuis près d'un siècle, par un des hommes qui ont fait le plus d'honneur à la chirurgie française, par Moreau père (de Bar-le-Duc). Si j'avais aujourd'hui, en effet, à me prononcer sur les affections du coude que j'ai soignées depuis vingt ans, j'en traiterais certainement un beaucoup plus grand nombre par la résection; et le principal argument en faveur de la multiplication de ces opérations, c'est que je n'ai perdu, depuis six ans,

aucun de mes opérés de la résection du coude. Sur quarante-huit malades auxquels j'ai pratiqué cette opération durant cette période, aucun n'est mort par le fait de l'acte opératoire ou de ses conséquences. Tous n'ont pas guéri sans doute : trois ont succombé dans les premiers mois aux progrès de la tuberculose, mais la résection n'était pour rien dans cette terminaison, résultat de la marche naturelle de l'affection générale que l'ablation des foyers de suppuration articulaire n'avait pu enrayer. Un autre a succombé trois mois après l'opération, un mois après être sorti de l'Hôtel-Dieu, à des accidents dont je n'ai pu connaître la nature : il était tuberculeux et avait eu un érysipèle après son opération, malgré le pansement de Lister.

Dans une première série, formée du reste des cas les plus divers (pathologiques, traumatiques, plaies par armes à feu), j'ai eu 9 morts sur 47. J'ai eu ensuite, de 1872 à 1876, 3 morts sur 16 opérations, une d'érysipèle, deux de pyohémie; mais depuis 1876 je n'ai eu à enregistrer aucune mort imputable à l'opération sur quarante-huit résections. Je ne parle pas de mes deux derniers réséqués, qui sont opérés depuis trop peu de temps encore.

Puisqu'une opération ainsi pratiquée, et pour la plupart des cas, dans un grand hôpital toujours plus ou moins encombré, peut être répétée quarante-huit fois de suite sans revers opératoires, on est autorisé à dire qu'elle ne présente pas une grande gravité, et l'on peut la pratiquer toutes les fois qu'on doit en obtenir un résultat orthopédique et fonctionnel supérieur à celui de la guérison naturelle par ankylose et, à plus forte raison, supérieur à l'amputation du bras.

Ce changement dans la proportion des morts est dû à plusieurs causes : d'abord aux pansements antiseptiques, et ensuite à ce que j'ai généralement opéré de meilleure heure, avant la trop grande extension des lésions osseuses et l'affaiblissement excessif des malades.

Au début de ma pratique, je n'opérais généralement que lorsque la vie était menacée par les accidents dus à la suppuration articulaire, et, comme tous les chirurgiens d'alors, au lieu d'intervenir, je me contentais de l'ankylose en bonne position, quand je pouvais l'obtenir.

Aujourd'hui, des idées différentes me guident, et, au lieu d'attendre la guérison par ankylose, qui n'arrive pas toujours quand on la désire, et qui peut mettre trois ou quatre ans et plus à s'effectuer, je vais droit au but : j'enlève les parties osseuses altérées, et j'obtiens en quelques mois la guérison du malade en lui conservant un membre qui lui sera plus utile qu'un membre ankylosé. A part la

première enfance et la vieillesse, qui réclament de préférence, dans la plupart des cas : l'une l'expectation méthodique, l'autre le sacrifice du membre, les résections hâtives du coude sont indiquées dans le double but de couper court à des accidents menaçants pour la vie, et de mettre le membre dans de meilleures conditions de fonctionnement et d'utilité.

Dans le travail que j'ai publié il y a trois ans sur la résection du coude dans les cas d'ankylose (*Revue mensuelle de médecine et de chirurgie*, 1879), j'ai longuement discuté les indications de cette opération, et j'ai déterminé les cas dans lesquels on pouvait opérer les diverses ankyloses et même, chez les jeunes sujets, les ankyloses en bonne position. Les nouveaux chiffres que j'apporte, relativement à la bénignité de cette opération, sont un nouvel argument en faveur de la résection dans ces déformations du membre qui en gênent notablement les fonctions.

J'ai pratiqué dix-huit résections du coude pour ankylose sur treize sujets seulement; car trois avaient des ankyloses bilatérales, et deux malades ont dû être opérées deux fois du même bras, l'ankylose osseuse s'étant reproduite faute de soins consécutifs.

Le retour de l'ankylose est toujours à redouter chez les jeunes sujets; la tendance à la néoformation osseuse à cet âge est tellement prononcée qu'il ne faut pas faire de résection sous-périostée complète. Il faut enlever une zone de périoste au niveau de la ligne où l'on veut établir le nouvel interligne articulaire. Il faut en outre se hâter d'imprimer des mouvements à l'avant-bras sur le bras, dès qu'on peut le faire sans douleur. Sans ces mouvements méthodiques et persévérants, on peut voir reparaître l'ankylose, et l'on ne retire alors de l'opération qu'une meilleure position du membre.

Je n'ai perdu aucun malade de cette catégorie; toutes les statistiques, celles de Saltzman [1], de Culbertson [2], s'accordent du reste pour reconnaître la bénignité de cette opération, qui a toujours présenté une faible mortalité, même avant les pansements antiseptiques.

Mais pour pratiquer ces résections, que j'appelle orthopédiques, il faut être sûr d'arriver à un résultat fonctionnel meilleur que l'ankylose. Il faut avoir à sa disposition une méthode opératoire dont on puisse calculer *à priori* la puissance et les résultats. Il faut, en d'autres termes, être à même de pouvoir faire reconstituer une articu-

1. D'après Saltzman, la mortalité à la suite des résections par ankylose serait de 1,47 pour 100.

2. D'après Culbertson, elle serait de 5 pour cent pour les ankyloses et inflammations d'origine traumatique réunies.

lation nouvelle, mobile et solide à la fois, afin d'éviter ces membres mal fixés ou flottants qui sont une gêne pour celui qui les porte, et qui, au lieu d'une amélioration, constituent une aggravation regrettable dans l'état du malade.

Les notions que nous possédons aujourd'hui sur les processus réparateurs qui suivent les résections, et sur la part que prennent les différents tissus à la reconstitution des articulations, nous mettent à même de calculer d'avance le résultat de notre intervention. Nous pouvons obtenir des articulations plus ou moins bonnes, plus ou moins solides selon les conditions anatomiques de la gaine périostéo-capsulaire et le soin que nous prendrons à la conserver. Par l'analyse des propriétés des tissus qui constituent cette gaine, nous arriverons à en sacrifier une partie chez les jeunes sujets opérés pour ankylose, dans les cas où nous aurons à craindre des ossifications exubérantes qui risqueraient de produire une nouvelle soudure osseuse; et, d'autre part, nous en conserverons scrupuleusement toutes les parties chez l'adulte, dans les cas où l'état du périoste pourrait faire craindre une insuffisance de la néoformation osseuse.

J'ai déjà souvent exposé les règles opératoires et post-opératoires pour diriger dans un but déterminé ces processus réparateurs de l'articulation. Le traitement post-opératoire est ici de la plus haute importance, et la résection la mieux faite, d'après la meilleure des méthodes et par le meilleur des procédés, peut être suivie d'un résultat contraire à celui que l'on a cherché, si l'on abandonne le malade à lui-même.

Dans ma série de résections j'ai eu deux insuccès au point de vue fonctionnel, deux articulations branlantes : dans un cas, il s'agissait d'un homme âgé de cinquante et un ans, usé par l'alcoolisme, auquel je fis la résection totale du coude pour une fracture comminutive; la cicatrisation de la plaie fut assez rapide ; mais le malade, ayant quitté l'hôpital et ayant refusé de se soumettre au traitement consécutif, eut un membre flottant. Dans un autre cas, il s'agissait d'une femme tuberculeuse, ayant une atrophie ancienne des muscles du membre; sa plaie ayant été envahie par la diphthérie, elle quitta l'hôpital avant la cicatrisation et ne fut ensuite l'objet d'aucun soin ; la santé générale s'est rétablie ; mais, d'après ce que j'ai appris quelques années plus tard, le membre est resté sans fixité, et la malade est obligée de le soutenir la plupart du temps avec une écharpe pour se servir de sa main.

A part ces deux insuccès, qui s'expliquent par l'absence des conditions que je juge nécessaires à la reconstitution d'une articulation

solide, j'ai obtenu des résultats en rapport avec ce qu'avait fait prévoir la théorie physiologique qui m'a toujours guidé.

J'ai obtenu des articulations régulières entre des extrémités osseuses de nouvelle formation, reproduisant le type physiologique de l'articulation normale, d'une manière plus ou moins exacte, il est vrai, mais d'autant plus exacte que l'âge du sujet était moins avancé et que la lésion osseuse avait laissé subsister plus de plasticité dans les tissus destinés aux processus réparateurs.

Dans les cas types, on obtient une articulation très serrée latéralement et mobile dans le sens antéro-postérieur. Les masses osseuses de nouvelle formation s'emboîtent d'une manière très solide, et, quand les muscles ont repris leur action, il en résulte une telle solidité dans l'articulation et une telle force du membre que le sujet peut porter à bras tendu jusqu'à 11 et 12 kilogrammes.

Un de mes malades opéré en 1871 pour une arthrite fongueuse, et chez lequel je fus obligé d'exciser, quelques mois après, un prolongement épicondylien exubérant (en forme de malléole saillante), porte aujourd'hui 17 kilogrammes à bras tendu du bras opéré ; sa force du côté sain est de 20 kilogrammes. Il avait dix-huit ans au moment de l'opération. Ce cas est remarquable, parce que cette grande force de l'articulation est unie à une mobilité complète aussi étendue qu'à l'état normal. C'est, je crois, le plus fort de tous mes opérés.

On n'obtient pas toujours de pareils résultats. Les sujets qu'on opère tardivement et qui ont une atrophie musculaire très avancée au moment de l'opération et une nutrition générale profondément altérée ne parvienent pas, s'ils sont adultes surtout, malgré l'exercice et l'électricité, à porter plus de 4 ou 5 kilogrammes à bras tendu ; mais c'est déjà un résultat magnifique si on le compare aux anciennes opérations. Quelques-uns de nos opérés qui n'ont pu parvenir à porter de cette manière plus de 2 kilogr. 50 à 3 kilogrammes avaient cependant encore des membres très utiles.

Il y a deux facteurs dans ce résultat définitif: la constitution de l'articulation, l'état des muscles. La trop grande longueur d'os enlevé empêchera dans certains cas la reconstitution d'une articulation solide, malgré la conservation de la gaine périotéo-capsulaire ; mais on aura toujours un membre bien mieux fixé que si l'on opère par la méthode ancienne. D'autre part, on rencontre quelquefois des atrophies musculaires incurables, et le bras ne prend jamais une grande force, quoi qu'on fasse.

C'est pour se mettre à l'abri de ce fâcheux résultat qu'il ne faut pas retarder indéfiniment les résections, comme sont trop portés à le faire les chirurgiens encore trop imbus des idées classiques, qui

avaient leur raison d'être autrefois, alors qu'on perdait les tiers de ses opérés, mais qui ne sont plus acceptables aujourd'hui. Il est donc préférable de faire des résections hâtives. Je m'explique sur ce mot. Il ne faut pas se hâter de traiter par la résection des coudes malades qui peuvent guérir autrement; il faut se hâter d'opérer dès que la marche des accidents annonce une aggravation progressive de l'état local et rend dangereuse pour la vie la poursuite de la guérison spontanée.

J'ai depuis longtemps signalé les résultats que j'obtiens, mais il manquait jusqu'ici quelque chose à ma démonstration. Les saillies osseuses que j'avais décrites, je ne les avais constatées que sous la peau, et je n'avais pu donner une démonstration plus complète à ceux qui, sans nier le résultat fonctionnel qui était évident, prétendaient que la reconstitution d'une articulation nouvelle ne pouvait se faire de toutes pièces, et que la néarthrose, qui résultait des résections, ne pouvait être que l'effet d'un heureux hasard.

§ II.

Du degré de reproduction osseuse dans la reconstitution des articulations nouvelles. Néoformation latérale; néoformation longitudinale. — Le simple examen des malades, le toucher et la vue des articulations reconstituées suffisent pour nous faire apprécier le résultat pratique d'une résection; ils peuvent même, si l'articulation est sous-cutanée dans une partie de son étendue, comme le coude, nous donner des renseignements approximatifs sur le degré de la régénération.

Mais, pour une démonstration scientifique, ces données sont insuffisantes; des autopsies sont indispensables, et non pas des autopsies de sujets morts peu de temps après la résection, mais des autopsies portant sur des coudes depuis longtemps réséqués et ayant fonctionné plusieurs années après leur guérison, c'est-à-dire arrivés au degré maximum d'organisation que les tissus nouveaux soient susceptibles d'acquérir.

Je n'ai eu pendant longtemps que des pièces expérimentales pour démontrer ces processus réparateurs.

En 1870, je pus cependant déjà présenter à l'Académie des sciences la relation de deux autopsies faites sur d'anciens réséqués; mais ces réséqués étaient morts avant d'être complètement guéris, et le pro-

cessus réparateur, quoique concluant au point de vue de l'ossification nouvelle, était incomplet au point de vue de la structure de l'articulation.

Dans ces derniers temps, j'ai eu l'ocasion d'autopsier un de mes anciens opérés, mort d'albuminurie huit ans après la résection du coude. La guérison avait été complète; le membre était très solidement constitué ; l'opéré soulevait et portait pendant une minute, à bras tendu, 11 kilogrammes (deux haltères de 5 kil. 500 chacun). Il était donc intéressant de voir comment était constituée cette articulation, qui formait, au point de vue physiologique, un ginglyme parfait.

Il était évident, du vivant du sujet, qu'il s'était formé une extrémité renflée de l'humérus plus large et plus épaisse que celle du côté sain; la formation d'un nouvel olécrâne était tout aussi évidente; mais, sans la dissection et sans la coupe de l'os, il était impossible de dire si nous avions affaire à une néoformation latérale ou à une néoformation à la fois latérale et longitudinale.

Les extrémités articulaires peuvent, en effet, se reconstituer de deux manières : par la simple addition de substance osseuse à la périphérie de l'os, sans augmentation de la longueur de l'organe; ou bien par une néoformation plus complète qui augmente la longueur de l'os, et forme ainsi, de toutes pièces, les renflements terminaux qui devront servir à la nouvelle articulation.

J'appelle la première variété *néoformation latérale;* à la seconde, je donnerai le nom de *néoformation longitudinale* ou bien encore de *néoformation totale.*

J'ai déjà dit, d'après mes expériences, qu'après la résection totale des grandes articulations, les os sectionnés restaient toujours un peu plus courts, quelque abondante que fût là néoformation osseuse. Jamais je n'ai vu, même chez les animaux les plus plastiques, la même longueur entre l'os réséqué et l'os analogue du côté opposé. Il y a donc, après toutes les résections articulaires, un certain degré de raccourcissement nécessaire. Si, chez les jeunes sujets, l'os réséqué peut être, à un moment donné, à peu près aussi long que l'os sain, il ne tardera pas à rester en retard, en raison de la destruction de son cartilage de conjugaison, et même par la seule perturbation produite dans l'évolution du cartilage de conjugaison après une simple résection intra-épiphysaire.

Il ne faut donc pas s'attendre à une égalité absolue entre les deux membres, et l'on doit se méfier de toutes les observations dans dans lesquelles cette qualité est signalée.

Si, chez les jeunes sujets, on n'a point une égalité absolue, à plus

forte raison ne l'aura-t-on pas chez l'adulte. Chez ces derniers, la néoformation longitudinale est toujours moins abondante et manque même pour le coude dans la plupart des cas.

Elle peut exister cependant, comme va le démontrer l'examen de la pièce recueillie sur mon opéré.

On a publié déjà quelques autopsies de résection ancienne du coude ; les plus importantes sont celles de Syme, de Doutrelepont, de Czerny, de Julius Wolf [1], etc. ; mais malheureusement ces pièces très remarquables sont incomplètes sous un rapport ; elles ont été décrites d'après l'aspect extérieur seulement. Or, si l'on ne fait pas une section longitudinale de l'os, il est impossible de détermiuer où commence l'os nouveau, où finit l'os ancien. La néoformation latérale peut faire croire que toute la partie renflée est de nouvelle formation, et, si l'on n'a pas soin de mesurer comparativement les os analogues des deux membres, on est facilement induit en erreur.

Avec la mensuration comparative d'une part, et la section longitudinale de l'os d'autre part, on a des moyens de vérification suffisants, en général ; mais on éprouve cependant, dans les cas anciens, une véritable difficulté à déterminer, même à la coupe, les limites de l'os nouveau. Une médullisation progressive raréfie la substance compacte ancienne, tandis que la substance osseuse nouvelle peut se condenser et même s'éburner de plus en plus.

Notre pièce se rapporte à un sujet âgé de vingt-sept ans au moment de la résection ; il a été opéré le 31 mai 1873 et est mort le 25 juillet 1881. Voici l'observation :

Obs. — F. D..., des Epars, âgé de vingt-huit ans, entré à l'Hôtel-Dieu, salle Saint-Sacerdos, le 21 mai 1873, dans le service de M. Ollier.

Ce malade souffre depuis neuf mois d'une inflammation du coude gauche, survenue sans traumatisme appréciable. Déjà, à l'âge de vingt ans, il avait eu une ostéite des quatrième et cinquième métacarpiens du même côté, qui a suppuré quelque temps et qui a guéri sans opération. On constate aujourd'hui à ce niveau des cicatrices adhérentes. Les poumons sont sains ; le malade s'enroue fréquemment cependant. Il a un frère aîné qui a le genou ankylosé par suite d'une tumeur blanche suppurée.

Deux abcès se sont ouverts dans ces derniers temps en arrière du coude, l'un en dehors, l'autre en dedans. Le coude est tuméfié dans son ensemble, peu douloureux lorsqu'il est en repos ; mais il a été le siège de vives

1. Ces trois dernières observations ont été publiées dans les *Archiv. für klinische Chirurgie*, de Langenbeck, en 1867, 1872, 1877. — La première est rapportée dans mon *Traité de la Régénération des os*, t. II.

douleurs avant l'ouverture des abcès, et ces douleurs reviennent de temps en temps, et cèdent au repos et aux cataplasmes. Un moment, le bras a été tuméfié de l'aisselle au poignet. Le stylet pénètre directement dans l'articulation par la fistule externe; par la fistule interne, le trajet est sinueux. On peut imprimer de petits mouvements de 5 degrés au coude sans faire souffrir le malade; mais, dès qu'on veut fléchir ou étendre un peu plus, douleurs vives.

31 *mai.* — Résection totale du coude par la méthode sous-périostée. Incision brisée externe et postérieure. L'articulation était pleine de fongosités baignant dans le pus. Les fongosités étaient accumulées des deux côtés de l'olécrâne et autour de la tête du radius. Les surfaces osseuses étaient dans leur plus grande étendue encore recouvertes de cartilage. Le cubitus était érodé en plusieurs points et recouvert de fongosités; mêmes lésions sur l'épicondyle et au-dessus de la trochlée; rien au radius. Une hauteur d'os de six centimètres fut retranchée : 4 pour l'humérus, 2 pour le radius et le cubitus, en mesurant ce dernier os de l'apophyse coronoïde. Les suites de l'opération furent assez simples, malgré un léger érysipèle.

On put commencer les mouvements passifs au bout de trois semaines, avant la cicatrisation de la plaie, qui n'était pas fermée deux mois après l'opération, au moment du départ du malade pour l'asile des convalescents. Le coude avait déjà de la fixité, et l'on sentait sur l'humérus deux masses latérales de consistance ostéoïde.

Le malade rentra à l'Hôtel-Dieu à la fin d'août et fit partie de la série de réséqués du coude que M. Ollier montra aux membres de la section médicale du congrès de l'Association française pour l'avancement des sciences. La plaie n'était pas encore fermée, mais le coude était solide latéralement, et la mobilité active et passive augmentait de plus en plus. A partir de cette époque, le malade fut perdu de vue pendant quatre ans.

Le 6 mars 1877, il vint revoir M. Ollier pour lui demander un conseil pour une coxalgie commençante, qui, comme la lésion du coude, s'était déclarée sans cause traumatique appréciable. Il avait déjà appliqué un vésicatoire au niveau de la hanche, et il en était résulté une adénite fongueuse, déjà suppurée, des ganglions inguinaux. Depuis son opération, du reste, il avait eu deux adénites suppurées sous l'aisselle du côté du coude réséqué. La douleur de la hanche céda peu à peu, les mouvements se rétablirent; il ne resta du moins qu'une limitation des mouvements extrêmes.

Le coude était complètement guéri depuis longtemps; il n'avait plus été le siège d'aucune inflammation, et le malade s'en servait, disait-il, tout aussi bien que de l'autre, pour tous les mouvements.

Ce qu'il y avait de remarquable, c'était la solidité latérale de l'articulation nouvelle, unie à une grande mobilité antéro-postérieure Flexion à 40 degrés, extension à 170. Mouvements de pronation et de supination s'exécutant suivant un arc de 100 degrés.

L'articulation était constituée par des masses osseuses de nouvelle formation, formant des saillies plus accusées que du côté sain. Le diamètre bi-condylien était de 8 centimètres, tandis qu'il n'était que de 7 du côté sain.

On suivait très distinctement les saillies humérales ainsi que l'olécrâne, qui se présentait sous la forme d'une apophyse large, aplatie à sa base et à surface mamelonnée. Malgré cette belle reproduction, le membre était resté de 4 centimètres et demi plus court que le membre sain. Il mesurait de l'angle postérieur de l'acromion à l'apophyse styloïde du cubitus.

Côté sain.....	602	millimètres.
Côté opéré.....	558	»

L'humérus paraissait cependant presque aussi long du côté opéré que du côté sain, quand on mesurait de l'angle postérieur de l'omoplate aux saillies épitrochléenne ou épicondylienne; mais ces points de repère ne pouvaient pas donner la vraie longueur de l'humérus, la ligne articulaire étant concave du côté opéré et convexe, dans son ensemble, du côté sain.

Le malade était frais, coloré et bien portant au point de vue de la santé générale, malgré sa douleur coxale, qu'il attribuait à un refroidissement. Il ne toussait pas du tout et ne paraissait pas menacé de côté des poumons.

Le membre était bien musclé, quoiqu'il fût moins développé dans ses parties charnues que le membre sain. Le malade portait à bras tendu pendant une minute et plus un poids de onze kilogrammes.

Trois ans après, D... devint albuminurique; sa profession d'employé de l'octroi l'exposait aux intempéries, et il s'était souvent refroidi.

Il mourut de cette affection le 25 juillet 1881.

Il m'avait souvent promis son bras, s'il venait à mourir. C'est ainsi que je pus avoir cette pièce importante; il ne me fut pas possible malheureusement d'avoir le bras sain; et cette circonstance occasionnera une lacune dans l'observation, car, pour mesurer rigoureusement la masse reproduite dans les cas anciens, la comparaison des deux membres est indispensable.

Autopsie de la pièce. — Le sujet, atteint d'albuminurie, comme nous l'avons dit plus haut, avait maigri depuis quelque temps et était mort infiltré. Les muscles du membre opéré étaient cependant encore bien nourris; l'absence du bras sain nous empêche d'apprécier leur degré d'atrophie. Tous les muscles s'insèrent dans leurs rapports normaux. Le triceps est inséré sur l'olécrâne, qu'il embrasse par un large tendon qui a conservé son éclat; tous les muscles ont du reste leurs insertions normales et leurs rapports normaux; le brachial antérieur s'insère solidement sur le bec mamelonnée AC de l'apophyse coronoïde, qui a été dépouillé pour dessiner la pièce. On voit le nerf cubital à la partie postérieure de l'articulation occuper un sillon creusé dans la tubérosité interne de l'humérus.

Le membre, dépouillé de ses muscles, avait la forme de l'articulation,

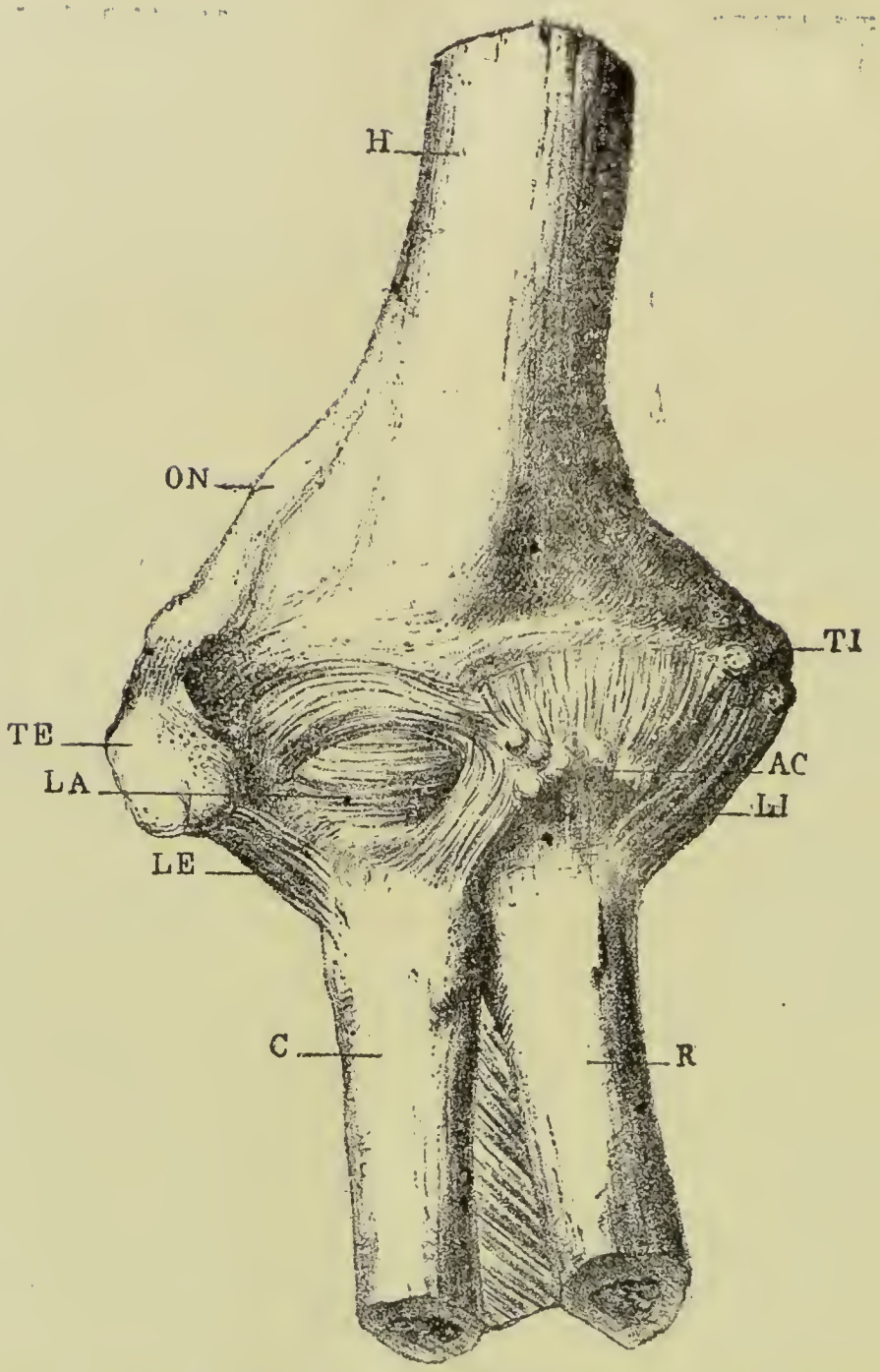

Les figures 1, 2, 4 ont été réduites d'un quart. *Par erreur*, la figure 3 a été réduite de moitié. Le lecteur devra tenir compte de cette erreur pour comparer utilement les diverses figures.

Fig. 1. — *Articulation du coude vue par sa face antérieure.* Réd. de 1/4.

H, Humérus; C, cubitus; R, radius; TI, tubérosité épitrochléenne de l'humérus; TE, tubérosité externe ou épicondylienne très solide et ne formant pas une masse osseuse indépendante, comme pourrait le faire croire un défaut de la gravure, qui indique des fibres ligamenteuses au-dessus; LE, ligament latéral externe; LI, ligament latéral interne; LA, ligament annulaire du radius; AC, apophyse coronoïde d'aspect mamelonné; ON, niveau où l'on pourrait supposer que commence la néoformation longitudinale, d'après l'aspect extérieur de la pièce.

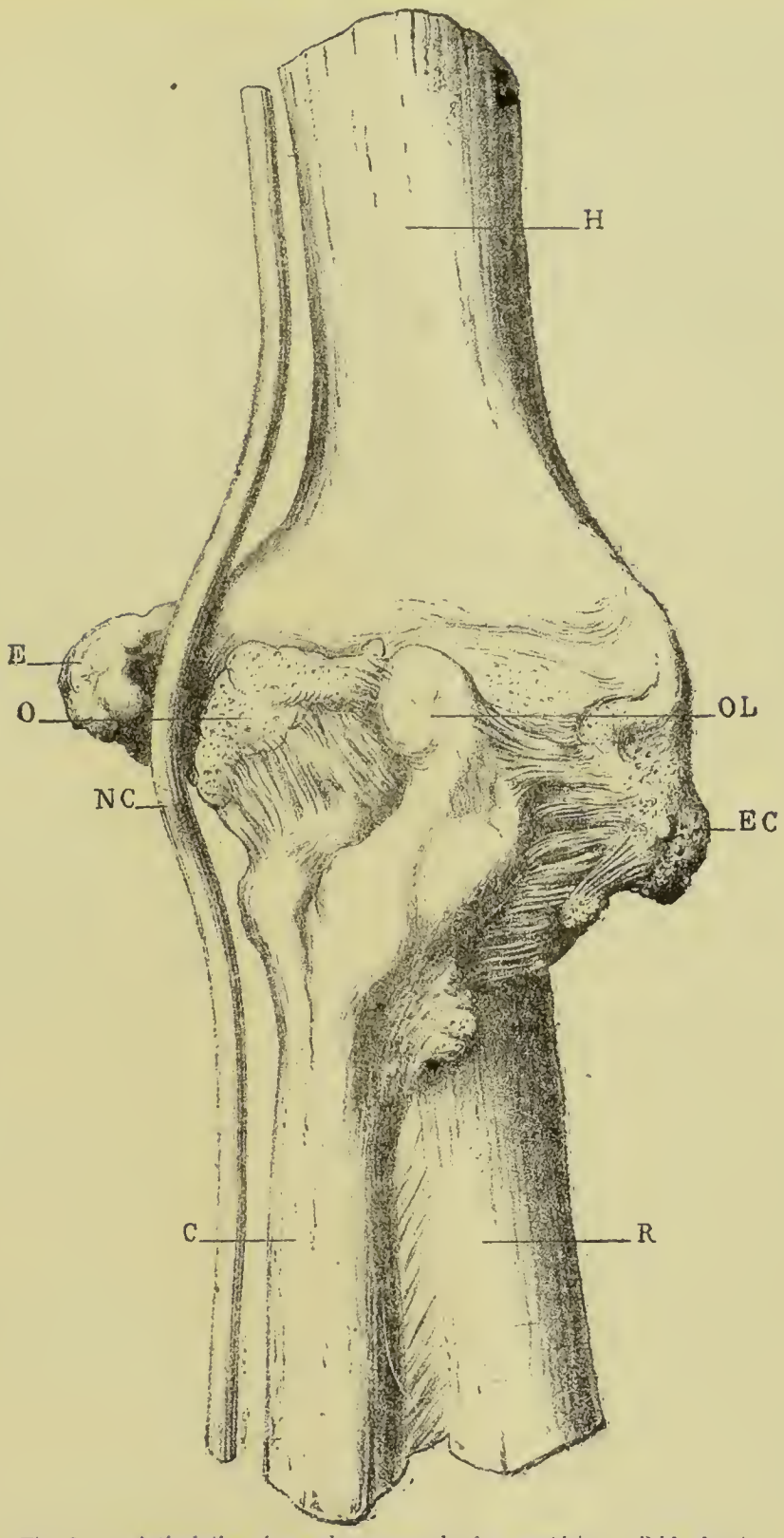

Fig. 2. — *Articulation du coude vue par la face postérieure.* Réd. de 1/4.

H. Humérus; C, cubitus; R, radius. NC, nerf cubital logé dans une coulisse spéciale en arrière et en dedans de l'épitrochlée; E, épitrochlée; EC, saillie épicondylienne; OL, olécrâne, constitué par une apophyse de nouvelle formation à base large et à direction différente de celle du corps du cubitus; O, ostéophyte indépendant développé dans la capsule articulaire.

telle qu'elle est représentée dans les figures 1 et 2. L'articulation est limitée par une capsule fibreuse renforcée en plusieurs points par des faisceaux irrégulièrement disposés; mais, sur les côtés, les os sont unis par deux forts ligaments latéraux, partant l'un de l'épitrochlée pour aller s'insérer en bas, en s'épanouissant sur l'extrémité supérieure du cubitus, l'autre partant de l'épicondyle pour aller se confondre en bas avec le ligament annulaire du radius, qui est très distinct et sous lequel on sent rouler la tête du radius quand on imprime à cet os des mouvements de rotation. Dans l'épaisseur de ce ligament latéral externe, on sent un petit noyau osseux indépendant de l'humérus. En arrière, la capsule est très épaisse et est renforcée par deux trousseaux distincts; l'un se rend de la partie postérieure de l'épicondyle au bord externe de l'olécrâne, l'autre de la face postérieure de la tubérosité interne vers le bord interne de l'olécrâne. Dans cette masse fibreuse est un noyau osseux indépendant à grand diamètre transversal, qui pouvait gêner l'extension. Sur la pièce, l'extension est complète, mais sur le vivant nous avons dit qu'elle était un peu bridée.

L'appareil ligamenteux de l'articulation est donc très solide et très complet; il ne permettait pas de mouvements de latéralité, soit sur le vivant, soit après l'ablation des couches musculaires périphériques. La disposition de ces ligaments rappelle tout à fait la disposition des ligaments normaux.

Aspect extérieur des extrémités osseuses. — Vue par devant, l'articulation est constituée par une extrémité élargie de l'humérus, munie de prolongements latéraux, qui, au lieu d'être plus élevés que l'interligne articulaire comme à l'état normal, descendent plus bas. Cette extrémité humérale est solidement unie avec le radius et le cubitus, qu'elle emboîte dans sa concavité. L'apophyse coronoïde du cubitus fait saillie au-dessous de la tubérosité interne. Quant à la tête du radius, elle fait un relief appréciable en dedans et au-dessous de la tubérosité externe.

Au premier abord, si l'on ne jugeait de la pièce que par la partie renflée, on pourrait croire qu'il y a près de six centimètres de reproduits pour l'humérus seul, à partir du niveau inférieur de la tubérosité épicondylienne, et près de quatre à partir de l'interligne articulaire; mais c'est là une grosse erreur, comme nous allons le voir bientôt.

Vue par sa face postérieure, l'articulation présente une saillie olécrânienne de nouvelle formation, ne se trouvant pas dans l'axe de l'humérus, mais inclinée en haut et en avant, de manière à former un crochet olécrânien appuyant sur la face postérieure de l'humérus avant l'extension complète.

Très épaisse et inégale à sa base, cette apophyse, d'une longueur de 4 centimètres, s'amincit en se dirigeant en haut; près du bord externe du nouvel olécrâne et à sa base s'est formée une crête saillante, postéro-externe qui forme comme une cavité de réception et de soutien pour la tête du radius.

Aspect intérieur de l'articulation. Moyens de glissement. — En

ouvrant l'articulation (cet examen n'a pu être fait que deux mois après la mort, sur la pièce conservée dans l'alcool), on ne trouve pas de surfaces cartilagineuses libres analogues aux surfaces normales. On pénètre dans une cavité multiloculaire entrecoupée de cloisons lamelleuses. Il y a deux principales loges, l'une du côté de l'humérus, l'autre du côté des os de l'avant-bras, séparées entre elles par un ménisque irrégulier. Du côté de l'humérus, l'os est recouvert par un tissu chondroïde présentant des verrucosités de consistance cartilagineuse, mais n'ayant pas l'aspect lisse et opalin des cartilages normaux. Du côté de la tubérosité interne existe une dépression (fig. 4) destinée à recevoir la saillie coronoïdienne dans la flexion de l'avant-bras. L'articulation radio-cubitale n'a pas été ouverte pour conserver intact le ligament annulaire du radius. La pièce était trop altérée pour qu'on pût constater la présence ou l'absence d'un revêtement épithélial de ces cavités de glissement.

Coupe de l'humérus et du cubitus. — Quand on examine extérieurement l'humérus, on serait tenté de croire que l'ossification nouvelle commence au point ON, car la surface de section de la partie enlevée correspond à peu près à l'épaisseur et à la largeur de l'os à ce niveau; mais, en sciant l'humérus de haut en bas, on voit que l'épaississement de l'os n'est dû à ce niveau qu'à une néoformation latérale. On reconnaît la substance osseuse ancienne enchâssée dans une ossification nouvelle, due aux couches sous-périostiques, qui commence au point *p* et va en s'étalant jusqu'à la saillie de l'épicondyle, en dehors.

Quant aux limites inférieures de cette portion ancienne, elles ne sont pas très faciles à voir tout d'abord; mais, en examinant de près, en comparant la surface externe avec la surface interne des deux portions d'os, on distingue d'abord, à la face antérieure, un relief à 15 millimètres de la ligne articulaire, et du côté de la coupe on suit la substance compacte de l'os ancien jusqu'à ce niveau. En examinant par transparence une des moitiés de la coupe de l'humérus, on distingue aussi la limite des deux portions. Mais, comme il y a eu condensation de la substance osseuse nouvelle à ce niveau et un peu de raréfaction de la substance osseuse ancienne, on n'est pas frappé par les limites de ces deux substances, qu'il était du reste impossible d'établir avant d'avoir scié l'os. Du côté du cubitus, il est impossible de distinguer les limites de la portion ancienne et de la portion nouvelle; ce n'est qu'au changeant de direction de l'olécrâne qu'on voit que cette apophyse est complètement nouvelle. Elle est de consistance éburnée, comme les tubérosités humérales, dont le tissu est tellement compact qu'il ne présente pas la moindre vacuole médullaire. La substance osseuse nouvelle qui est éburnée au niveau des tubérosités est en voie de se médulliser à la partie supérieure. Avec le temps, cette médullisation se serait étendue à la diaphyse ancienne, et l'aurait résorbée. Il eût alors été impossible de se rendre compte des limites des deux portions osseuses.

Si nous avions pu mesurer les os sains comparativement, nous aurions été plus précis pour la limite de ces portions osseuses; mais l'examen de

la pièce et de la figure qui la représente indique que du côté de l'humérus il y a une hauteur réelle de 15 millimètres de reproduite.

Nous ne pouvions pas, dans le cas présent, espérer une néoformation longitudinale plus complète ; le sujet avait vingt-sept ans au moment de l'opération, et j'avais dû enlever par excision et cautérisation des masses de fongosites synoviales et sous-périostiques.

Mais, chez les sujets plus jeunes, il en est tout autrement, et j'ai pu vérifier le fait sur les deux adolescents auxquels j'ai dû pratiquer

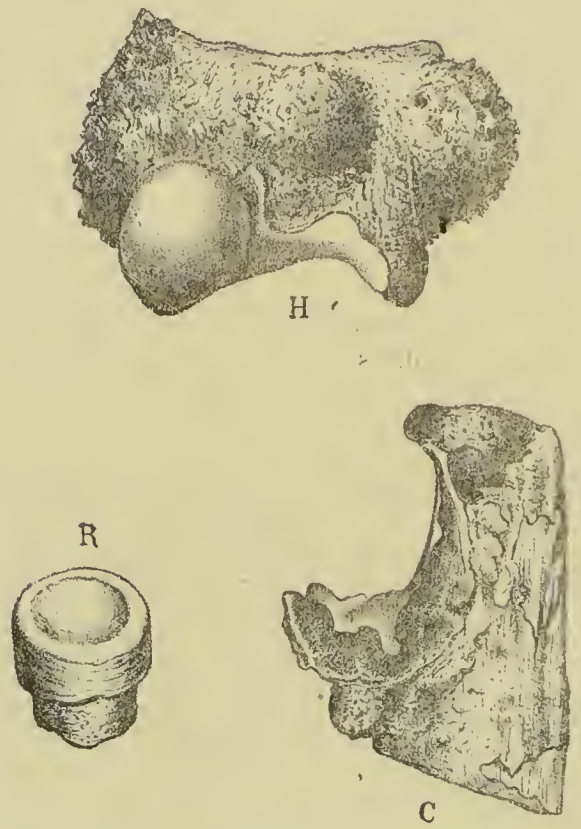

Fig. 3. — *Pièces osseuses enlevées par la résection.* Réd. de 1/2.
H, extrémité inférieure de l'humérus; C, extrémité supérieure du cubitus; R, extrémité supérieure du radius.

une résection itérative du coude, la première opération ayant été suivie du retour de l'ankylose, par suite d'un traitement consécutif défectueux.

C'est donc chez les enfants et les adolescents qu'on pourra obtenir une néoformation longitudinale assez abondante pour redonner au membre à peu près sa longueur primitive, momentanément du moins, car les cartilages de conjugaison étant détruits, l'accroissement ultérieur sera arrêté ; mais, comme nous l'avons fait remarquer à pro-

pos de la loi d'accroissement des os des membres [1], l'arrêt d'accroissement dû à cette dernière cause sera proportionnellement moins considérable qu'après les résections de l'épaule ou du poignet, les cartilages des extrémités osseuses du coude ne prenant qu'une part relativement faible à l'accroissement du membre supérieur.

Chez les sujets adultes, on n'aura qu'une néoformation latérale ou du moins qu'une faible néoformation longitudinale. Mais cette néoformation latérale sera suffisante pour constituer une articulation

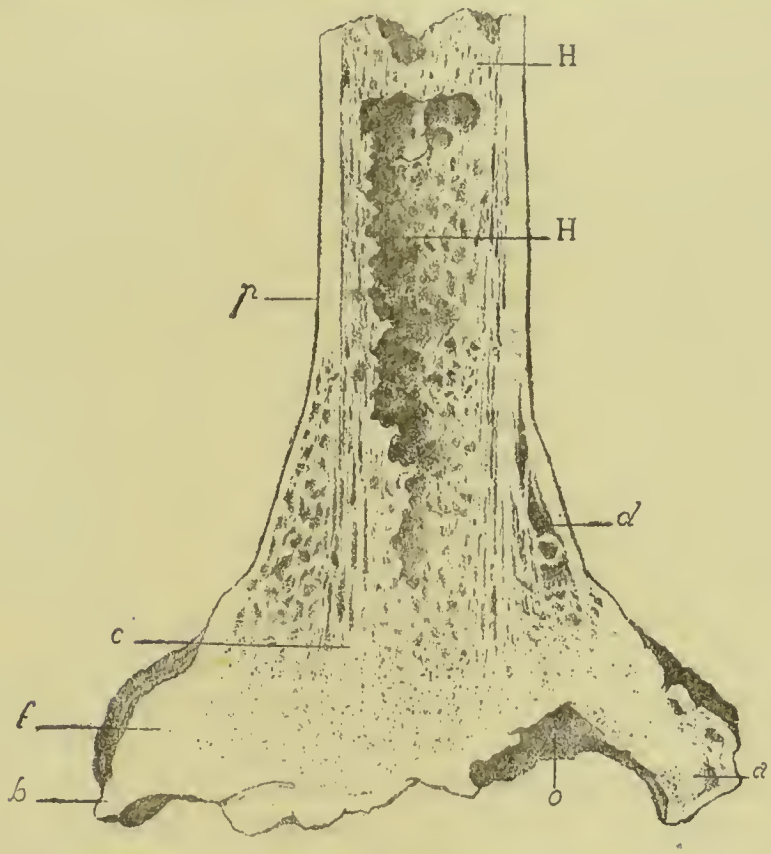

Fig. 4. — *Coupe longitudinale de l'humérus dépouillé de ses parties molles.* Réd. de 1/4.
H, H, canal médullaire de l'humérus oblitéré en partie sur quelques points par des ossifications de la moelle; *a*, tubérosité épitrochléenne, qui présente ainsi que la tubérosité épicondylienne *b*, une consistance éburnée ; *p*, niveau où commence la néoformation latérale, c'est-à-dire le dépôt, à la périphérie de l'os, des couches osseuses nouvelles d'origine périostique; *d*, médullisation de ces couches d'origine périostique qui laisse voir très distinctement à ce niveau l'os ancien ; C, point où l'on ne distingue plus l'os ancien de l'os nouveau : tout ce qui est au-dessous est de consistance très dure ; ce point correspond à un relief que fait l'os ancien à la périphérie de l'os; toute la portion située au-dessous est due à la néoformation longitudinale et équivaut à 15 millimètres, excepté au point O, qui répond à une cavité que s'était creusée l'apophyse coronoïde nouvelle pour se loger dans les mouvements de flexion.

solide, serrée latéralement et très mobile dans le sens de la flexion et de l'extension, qui différera du tout au tout des fausses articulations

1. *De la part proportionnelle qui revient à chaque extrémité dans l'accroissement des os en longueur*, in *Journal de la physiologie* de Brown-Séquard, 1861.

lâches et plus ou moins ballottantes qu'on obtient habituellement par la méthode ancienne.

Chez notre opéré, l'articulation était, comme nous l'avons dit, très solide et très mobile en même temps. Pas le moindre mouvement de latéralité; une flexion et une extension presque aussi étendues qu'à l'état normal; des mouvements de pronation et de supination suffisants pour les mouvements usuels du poignet : 100 degrés environ. L'extension n'était pas absolument complète : au lieu de se mettre dans l'axe de l'humérus, les os de l'avant-bras faisaient un angle de 165 à 170 degrés, et, à cet égard, je dois dire que, dans ces coudes reconstitués, cette limitation de l'extension est une condition avantageuse pour la force du membre; l'olécrâne appuie solidement en arrière sur l'humérus, et le membre a beaucoup plus de résistance. En général, chez nos malades qui ont recouvré une extension complète, la force n'a pas été, toutes choses égales d'ailleurs, aussi considérable que chez ceux qui avaient une extension un peu bridée par un crochet olécrânien large et épais. Notre opéré soulevait et portait pendant une minute et plus 11 kilogrammes à bras tendu.

Je n'insisterai pas davantage sur cette description que l'adjonction des dessins m'a permis d'abréger; mais il ressort de tous ces détails que nous avons affaire à une véritable articulation, remplissant toutes les fonctions d'une articulation normale, mobile dans le sens des mouvements physiologiques, tres résistante et tout à fait immobile dans le sens latéral, c'est-à-dire à un véritable ginglyme.

Cette pièce confirme à elle seule les doctrines que je soutiens depuis vingt-quatre ans sur les résections articulaires; elle est à elle seule la démonstration des diverses propositions que j'ai avancées sur la possibilité que nous donne la méthode des résections sous-périostées, de faire reconstituer sur l'homme de véritables articulations.

§ III.

De la nature des affections qui ont nécessité la résection du coude; des indications de cette résection dans les ostéo-arthrites tuberculeuses. — Mes soixante-six dernières opérations ne comprennent aucun cas traumatique ou du moins aucun cas de résection pour fracture compliquée de plaie par arme à feu; mais il est des cas qui se rapprochent des résections traumatiques; trois fois la résection a été pratiquée pour des luxations irréductibles, mais à titre orthopédique seulement, car il n'y avait pas d'accidents inflammatoires; il s'agissait uniquement de faire disparaître la difformité et de

rendre les mouvements à l'articulation. Ces cas rentrent ainsi dans les résections par ankylose, qui sont au nombre de dix-huit et qui, comme je l'ai déjà dit, n'ont donné aucune mort.

Les quarante-six autres cas se rapportent à des suppurations chroniques d'origine traumatique ou rhumatismale pour quelques-uns, mais pour la plupart survenues chez des sujets tuberculeux. Ici se présente une des questions les plus importantes relativement aux idées doctrinales qui doivent nous guider dans la pratique des résections.

La plupart des ostéo-arthrites (synovites, épiphysites, ostéites juxta-épiphysaires avec invasion consécutive ou simultanée de l'articulation) s'observent, quand elles sont survenues en dehors du traumatisme, sur des sujets dont la constitution est plus ou moins altérée. Elles suivent, précèdent ou accompagnent d'autres inflammations fixées sur d'autres parties du squelette. Elles sont d'autant plus graves et d'autant plus menaçantes au point de vue de la tuberculisation des organes internes qu'elles surviennent chez des sujets plus âgés. Celles qui se développent pendant la période de croissance et qui ont si souvent pour point de départ la région juxta-épiphysaire de l'humérus ou du cubitus ont plus de tendance à guérir spontanément et guérissent même le plus souvent par ankylose. si le sujet est rationnellement traité et n'est pas sous l'influence d'une diathèse tuberculeuse, héréditaire ou acquise, déjà manifestée par des troubles des organes internes.

Doit-on réséquer les tuberculeux? Quand est-il préférable de les amputer? Quand vaut-il mieux se tenir dans une abstention absolue? Ce sont là des questions auxquelles il faut répondre si l'on veut pratiquer des résections, non pas pour faire de la médecine opératoire, mais pour guérir ses malades.

On ne peut aborder cette question sans toucher au problème des rapports de la tuberculose et de la scrofulose. Je ne puis cependant la discuter ici. Je dirai seulement que je suis partisan de l'identité anatomique de ces deux affections, mais qu'on doit établir dans la tuberculose ainsi comprise des distinctions cliniques qui équivalent, en réalité, à l'ancienne dualité.

Au point de vue des indications des résections, je divise les tuberculeux en trois classes :

Ceux qu'il faut opérer;

Ceux qu'on peut opérer;

Ceux auxquels on ne doit pas toucher.

Il faut opérer les arthrites suppurées du coude malgré la présence d'anciennes ostéites suppurées sur diverses parties du squelette, et

malgré un commencement d'altération pulmonaire, quand cette dernière lésion est consécutive à l'affection articulaire et se trouve en quelque sorte sous sa dépendance. On voit en effet le poumon se prendre consécutivement, des hémoptysies se déclarer quelque temps après la suppuration de l'arthrite, lorsque le sujet s'intoxique par les produits de la plaie et s'épuise par la fièvre et la suppuration qui en résultent. Dans ces conditions, la résection peut enrayer la marche de la tuberculose; le sujet se rétablit au point de vue de la santé générale, prend de l'embonpoint et peut vivre de longues années sans accident. Sans doute on n'est pas toujours aussi heureux; de nouvelles poussées tuberculeuses peuvent se produire plus tard, mais on a au moins une guérison momentanée et on arrête pendant quelques années l'évolution de l'affection diathésique.

Plusieurs de mes réséqués, opérés depuis dix et quinze ans, ont de temps en temps des hémoptysies; mais la guérison locale s'est maintenue, la suppuration n'a pas reparu dans l'article, et ils se trouvent par cela même dans d'aussi bonnes conditions que si on leur avait fait l'amputation du bras.

Quand l'arthrite du coude s'est déclarée après l'apparition des symptômes pulmonaires, lorsqu'elle est une manifestation secondaire et tardive d'une diathèse qui a déjà altéré les organes internes, thoraciques ou abdominaux, quand il y a de la fièvre surtout, il faut se dispenser de toute opération; et si, dans un moment de répit, on pense pouvoir intervenir chirurgicalement pour faire cesser les souffrances du malade, c'est à l'amputation qu'il vaut mieux recourir. Il faut alors supprimer immédiatement la cause de la fièvre et des douleurs, et choisir l'opération la plus radicale.

C'est dans ces cas que l'indication médicale prédomine et qu'on doit apporter la plus grande réserve dans son intervention. Le chirurgien doit être avant tout médecin.

La diminution de gravité des traumatismes opératoires, grâce aux pansements antiseptiques, peut cependant élargir le champ d'application de ces résections. Dès que les dangers de l'opération sont diminués, dès qu'on n'a plus à craindre le retentissement fâcheux de la plaie opératoire, dans les cas si fréquents autrefois de complications septiques ou inflammatoires, on peut être autorisé à intervenir plus souvent. Si l'on ne peut pas faire une résection curative, on est autorisé, dans quelques cas exceptionnels, à faire des *résections de soulagement.*

J'avais l'an passé dans mon service une femme tuberculeuse au deuxième degré au moins, avec de petites cavernes au sommet de chaque poumon; il y avait de plus une aphonie ancienne indiquant

une tuberculisation du larynx et presque constamment des mouvements fébriles assez marqués.

Cette malade avait une arthrite suppurée du coude qui la faisait beaucoup souffrir; elle me demanda la résection que je lui refusai, en lui parlant de la nécessité possible d'une amputation qu'elle refusa à son tour. Pendant trois mois je me bornai à lui inciser ses abcès, à débrider son articulation; mais les douleurs persistant ou se renouvelant toujours, et les lésions pulmonaires ne progressant pas, je me décidai à la fin à lui réséquer le coude.

Cette opération eut le résultat le plus heureux; la malade cessa de souffrir; la fièvre, qui était due surtout à la formation incessante d'abcès autour de l'articulation et dans les culs-de-sac de la synoviale, tomba tout à fait, et au bout d'un mois la malade quittait mon service, ne souffrant plus, heureuse du résultat et pleine de confiance en sa guérison prochaine.

Il n'en fut pas ainsi, bien entendu, et je n'avais aucune illusion sur ce point; les lésions des organes respiratoires étaient trop avancées. Mais la malade, qui mourut au bout de quelques mois, s'éteignit presque sans souffrances, par le progrès de la tuberculisation pulmonaire; elle ne souffrit plus de son coude, qui suppura toujours cependant jusqu'au moment de la mort.

Les indications opératoires se modifient, on le voit, avec la méthode antiseptique. Par cette méthode, les dangers du traumatisme sont tellement réduits qu'on peut pratiquer des opérations qui eussent été irrationnelles autrefois.

Je ne m'étendrai pas davantage sur cette question de l'influence des résections sur la tuberculose; je me réserve de la reprendre plus tard quand j'aurai retrouvé, si c'est possible, tous les survivants de mes cent treize résections du coude. Pour le moment, un certain nombre manquent encore à l'appel, et je ne puis dire ce qu'ils sont devenus.

Le but principal de ce travail est de démontrer la bénignité de la résection du coude, dans les conditions où nous pouvons opérer aujourd'hui, et de prouver, par l'examen de la pièce que j'ai fait représenter, la réalité de la reconstitution des articulations, quand on les a réséquées par la méthode sous-périostée.

Il y a vingt ans, je dus faire une série de communications aux diverses Sociétés savantes pour établir et répandre les principes physiologiques de la méthode; aujourd'hui, ce sont ses résultats que je désire faire apprécier et j'ai commencé par l'articulation du coude, en profitant de la pièce que j'ai eu la bonne fortune de rencontrer.